ünster i. W. 1927 No. 8

Med Diss

Aus der Universitäts-Frauenklinik zu Münster i. Westf.
(Direktor: Professor Dr. Esch)

Ueber einen Fall von kongenitalem Lungentumor beim Neugeborenen mit Hydramnion acutum und Hydrops foetus congenitus.

Inaugural-Dissertation
zur Erlangung der Doktorwürde der Hohen Medizinischen Fakultät der Universität zu Münster i. Westf.

vorgelegt von

Anton Rüther
aus Büren i. Westf.

— 1927 —

Buchdruckerei Ferdinand Althoff, Münster i. Westf., Hornstr. 1

Referent: Professor Dr. Esch
Dekan: Professor Dr. Groß

R. UNIV.
BIBLIOTHEEK
LEIDEN

Angeborene Lungentumoren stellen recht seltene Beobachtungen dar. Außerdem ist die Deutung der pathologischen Veränderungen häufig sehr umstritten. Es sei daher in folgendem ein weiterer Fall mitgeteilt, der zudem noch manche andere interessante Begleiterscheinungen zeigt.

Es handelt sich um eine 29jährige I.-para, die am 20. 4. 1927 in die Universitäts-Frauenklinik kam (Hb. Nr. 211, Geb. Nr. 202).

Anamnese: Die Familienanamnese ergibt nichts Besonderes. Die Frau hat als Kind Masern und Pneumonie durchgemacht; vor 6 Jahren wurde eine beiderseitige Herniotomie ausgeführt. Sonst war sie stets gesund. Eine Infectio veneris wird negiert. Seit dem 16. Lebensjahr hat die Schwangere regelmäßige Menstruationen, alle 28 Tage, von 4 Tage Dauer, recht stark, ohne besondere Beschwerden. Die letzte Regel war am 3. 10. 1926. Die ersten Kindsbewegungen spürte die Gravida vor 6 Wochen. In den ersten drei Monaten litt sie unter starker Uebelheit und heftigem Erbrechen. Vor zwei bis drei Wochen trat eine plötzliche starke Leibeszunahme auf. Seitdem besteht Appetitlosigkeit, Sodbrennen und Durstgefühl. Die Schwangere hatte sich vor 10 Tagen noch einen neuen Mantel gekauft, der gut paßte. Nach 7 Tagen war er bereits zu eng geworden. Vor 5 Tagen ist eine beträchtliche Schwellung der Knöchel und der Beine aufgetreten. Seit 4 Tagen besteht ein spannender Schmerz in der Oberbauchgegend. Seit 2 Tagen muß die Schwangere wieder häufig erbrechen.

Allgemeinbefund: Größe 171 cm, Gewicht 80 kg. Haut und Schleimhäute sind gut durchblutet. Die Atemexcursionen sind gleichmäßig. Herz und Lunge sind o. B. Das Abdomen ist stark vorgetrieben und stark gespannt. Es besteht eine ausgesprochene Glanzhaut. Beide Unter- und Oberschenkel weisen starke Oedembildung auf. Der Blutdruck beträgt 120 mm Hg. R.R. Urin: Albumen und Sacharum negativ. Sediment: vereinzelte Leukozyten und Epithelien, zahlreiche Erythrozyten, keine Cylinder. Wassermann'sche Reaktion, Meineckes Trübungsreaktion und Sachs-Georgi: negativ.

Geburtshilflicher Befund: Der größte Leibesumfang beträgt 107,5 cm. Der Fundus steht am Rippenbogen. Kindsteile lassen sich durch die gespannten Bauchdecken nicht durchtasten. Kindliche Herztöne sind nicht nachweisbar.

Rektal-Untersuchung: Die Portio ist ½ Fingerglied lang. Der Cervikalkanal ist für einen Finger durchgängig. Die Blase wölbt sich vor. Das kleine Becken ist leer. Die Röntgenaufnahme ergibt Einling in I. Schädellage. Die Beckenmaße sind normal.

Diagnose: Graviditas mens IX. Hydramniion acutum. Hydrops gravidarum.

Auf Bettruhe, Nierendiät und Flüssigkeitseinschränkung erfolgt eine gute Flüssigkeitsausscheidung. Die Oedeme nehmen rasch ab. Innerhalb der ersten 24 Stunden hat die Schwangere bereits 5 Pfund an Gewicht verloren. Nach zweitägigem Aufenthalt in der Klinik sind die Oedeme an den Beiden gänzlich verschwunden.

Zwei Tage nach der Aufnahme stellen sich Wehen ein. Die Rektaluntersuchung ergibt, daß die Portio vollkommen verstrichen ist. Der Muttermund ist kleinhandtellergroß. Die Blase wölbt sich prall vor. Kindliche Herztöne sind mit Sicherheit nicht zu hören. Doch werden deutliche Kindsbewegungen angegeben. Der vorliegende Teil steht beweglich über dem Beckeneingang. Um bei einem spontanen Blasensprung einen Nabelschnurvorfall zu verhüten, wird die Fruchtblase mit der Hand gesprengt. Es fließt sehr reichlich klares, geruchloses Vorwasser ab, schätzungsweise 10 Liter. Der größte Leibesumfang beträgt jetzt 103,5 Zentimeter. Der Kopf stellt sich sofort gut ein. Die anfänglich geringe Wehentätigkeit wird nach zwei Spritzen Physormon kräftig. 3½ Stunden nach der Blasensprengung erfolgt die Spontangeburt der Frucht in I. Schädellage. Es fließen erhebliche Mengen Nachwasser ab. Der Uterus kontrahiert sich gut.

Das Kind, ein Mädchen von 2200 g Gewicht und 47 cm Länge, ist an der ganzen Haut braunrot verfärbt. Das Abdomen ist stark aufgetrieben. Die Bauchhaut ist gering maceriert. Die Herztätigkeit ist zunächst kräftig. Die Atmung kann aber nur sehr mangelhaft angeregt werden. Auf Hautreize, Wechselbäder und Lobelin macht das Kind wohl einige schnappende Inspirationsbewegungen in großen Zwischenräumen, doch kommt es nicht zum Schreien. Nach einhalbstündigen Wiederbelebungsversuchen setzt auch die Herztätigkeit aus.

Nachgeburtsverlauf: Der Uterus kontrahiert sich kräftig. Es folgen keine Blutungen. Nach einer halben Stunde wird die in der Scheide gelöst liegende Placenta durch leichten Druck auf den Uterus exprimiert. Placenta und Eihäute sind vollständig. Die Placentargefäße sind stark gefüllt. Die Placenta wiegt 590 g. Ihre Maße sind 19:18 cm, die Dicke beträgt 1½ cm. Der Uterus bleibt auch weiter gut kontrahiert. Keine Nachblutungen.

Wochenbettsverlauf: Die Wöchnerin zeigt dauernd ein gutes Allgemeinbefinden. Temperatur und Puls sind normal. Am 2. 5. 1927 wird die Frau beschwerdefrei entlassen.

Sektionsprotokoll des Kindes (23. 4. 1927, 19 Stunden nach dem Tode):

Weiblicher Foetus ohne äußere Mißbildungen und Verletzungen. Haut zeigt braunrote Verfärbung und ist überall teigig-ödematös. Große und kleine Fontanelle deutlich fühlbar. Die einzelnen Schädelknochen sind gegeneinander zu verschieben. Die Fingernägel schließen mit der Fingerkuppe ab. Auf dem Rücken, besonders zwischen den Schulterblättern Lanugohaare. Der Bechard'sche Knochenkern ist unscharf begrenzt. Bei der Eröffnung der Bauchhöhle entleeren sich aus dieser etwa 20 ccm glasige Flüssigkeit. Die Bauchfellblätter sind feucht, glatt und spiegelnd. Das Herz weist keine ausgesprochene Verlagerung auf, doch wird der rechte Vorhof in deutlicher Weise komprimiert. Auf der Rückseite des Herzens scheinen kleinste bis stecknadelkopfgroße Blutungen durch das Epicard. In den Ventrikeln ist wenig dunkelrotes, flüssiges Blut. Die Arteria pulmonalis ist frei, das Foramen ovale ist offen, ebenso der Ductus Botalli. Das Endocard ist glatt, nicht verdickt.

Die linke Lunge ist von normaler Entwicklung. Die Länge beträgt 5 cm, die Breite 3½ cm und die Dicke 2 cm. Ebenso ist der rechte Ober- und Mittellappen von entsprechender Größe (3:2½:1½ cm). Schwimmprobe mit Stückchen aus diesen Bezirken ist positiv. Der rechte Unterlappen ist stark vergrößert (7:4:3½ cm), von gelbroter Farbe und festweicher Konsistenz. Schwimmprobe negativ (siehe Abbildung).

Milz und Leber makroskopisch o. B.

Nieren zeigen Renculi-Zeichnung. Auf dem Schnitt ist Rinden- und Markzeichnung zu erkennen. Keine Einlagerungen.

Nebenniere makroskopisch o. B.

Pankreas o. B.

Uterus und Adnexe o. B.

Das Cerebrum ist sehr weich. Das Tentorium cerebelli ist ohne Riß.

Anatomische Diagnose: Mäßiger Hydrops foetus universalis. Tumorartige Vergrößerung des rechten Lungenunterlappens. Zahlreiche subpericardiale Blutungen. Ascites.

Aus den einzelnen Organen werden Stücke entnommen und Paraffinschnitte angefertigt. Als Färbemethoden kommen zur Anwendung Haematoxylin-Eosin, van Gieson, Sudanfärbung, Elastinfärbung nach Weigert und Giemsafärbung. Die histologische Untersuchung hat folgendes Ergebnis.

1. Leber: Reichlich intraacinöse, weniger reichlich periportale Blutbildungsherde, ausgesprochene Erythropoese und Myelopoese. Die Blutkörperchen liegen nicht gehäuft zusammen, sondern sind diffus zerstreut zwischen den Leberzellbalken und um die Pfortaderäste.

2. Milz: Gering entwickeltes lymphatisches Gewebe. Zwar sind Lymphfollikel deutlich zu erkennen, doch enthalten sie keine Keimzentren. In den Sinus liegen große den Myeloblasten entsprechende Zellen. Erythroblasten sind nicht nachzuweisen. Bemerkenswert sind noch zerstreut liegende eosinophile Leukozyten.

3. Niere: Normaler Befund.

4. Thymus: Ohne Besonderheiten.

5. Placenta: Große, ödematös geschwollene Zotten.

6. Eihäute: Normales Aussehen, keine Zeichen einer abgelaufenen oder bestehenden entzündlichen Veränderung.

7. Nabelschnur: Zeigt normale Verhältnisse.

8. Herzmuskel: Ohne Besonderheiten.

9. Linke Lunge: Einige gering entfaltete Alveolen, sonst Atelektase. An den Bronchien Knorpelringe.

10. Rechter Unterlappen (Lungentumor): Bei schwacher Vergrößerung sieht man einen unmittelbaren Uebergang von dem lockeren, normalen Lungengewebe in ein mehr plumperes, kompakteres Gewebe, das aber im ganzen ein recht einheitliches Aussehen hat. Die stärkere Vergrößerung zeigt dann drüsige, weit verzweigte Hohlräume, die auf

Querschnitten eine rundlichere Form haben. Die Auskleidung besteht aus regelmäßigem, einschichtigem Cylinderepithel. Flimmerbelag ist nicht zu erkennen. Die Basalmembran wird nirgends durchbrochen. Die Wand besteht aus Bindegewebe, das bei van Gieson-Färbung zartrosa erscheint. Die Elastikafärbung zeigt ein feines elastisches Fasernetz um die größeren Hohlräume herum. Nirgendwo sieht man Knorpelbildung. Dagegen findet man einzelne glatte Muskelfasern in die Wandung eingelagert. Das interstitielle Bindegewebe ist im allgemeinen zart, stellenweise auch etwas verdickt. Die größeren Hohlräume machen ganz den Eindruck von Bronchien. In den Lichtungen liegen hin und wieder abgestoßene Epithelien und vereinzelte rote Blutkörperchen. Lymphatisches Gewebe fehlt. Die begleitenden Arterien und Venen zeigen die gleiche Anordnung im Verlauf wie im normalen Lungengewebe. Daneben finden sich kleinere, ebenfalls drüsig, unregelmäßig gestaltete Hohlräume mit niedrigem, kleinkubischem Epithel. Auch hier ist das Epithel einreihig und gleichmäßig. Die Gefäße zeigen eine gute Füllung. Infiltrationen und sonstige Zeichen von Entzündung fehlen. Die Fettfärbung hat ein negatives Ergebnis.

Aus dem drüsigen, weit verästelten Aufbau ergibt sich die Diagnose primäres Lungenadenom. Die gleichmäßige Struktur, das regelmäßige Epithel sprechen für die Benignität des Neoplasmas, wenn anderseits auch keine scharfe Abgrenzung gegenüber dem gesunden Gewebe besteht.

Spirochäten konnten mit der Levaditi-Methode nicht nachgewiesen werden.

Bevor auf die nähere Erklärung dieser Befunde eingegangen werden soll, seien zunächst ähnliche Fälle aus der Literatur angeführt.

Die erste derartige Mitteilung stammt von Stoerk (1), der einen Fall von „blasiger Mißbildung" in der Lunge publizierte. Diese ging von dem rechten Mittellappen aus und drängte den Ober- und Unterlappen sehr zusammen. Auch das Herz wurde stark seitlich verschoben, und die Vena cava superior und inferior wurden deutlich komprimiert. Der mikroskopische Befund war folgender: Gegen das Lungengewebe des Mittellappens setzte sich der Tumor mit einer ziemlich breiten Bindegewebslage ab. Er bestand aus großen Hohlräumen mit regelmäßigem einreihigem,

kubisch bis flachcylindrischem Epithelbelag ohne Flimmerbesatz. Eine Abgrenzung des Epithels von dem Stützgewebe der Septen durch eine Basalmembran war nicht vorhanden. Die Zellen saßen vielmehr diesem Stützgewebe direkt auf oder waren an vielen Stellen von demselben durch glatte Muskulatur getrennt. An einzelnen Stellen fehlte überhaupt jeder Epithelbesatz, und das Stützgewebe oder die Muskelbündel bildeten die Begrenzung des Lumens. Die Septen bestanden aus einem lockeren Zwischengewebe. An sehr vielen Stellen lagen in den Septen drüsenschlauchähnliche Gebilde mit ziemlich engem Lumen und einreihig niedrigem, cylindrischem Epithel. Die Blutversorgung war gering. Ebenso war das elastische Fasergewebe im Gegensatz zu dem normalen Lungengewebe äußerst gering entwickelt. Knorpel fehlte gleichfalls.

Auf Grund eingehender histologischer und entwicklungsgeschichtlicher Auseinandersetzungen kommt Stoerk zu dem Schluß, daß es sich um eine cystische Mißbildung einzelner Abschnitte des Brochialsystems handelte, daneben aber auch um einen neoplastischen Prozeß, was sich in einer exessiven Wucherung ausprägte. Der Autor nimmt an, daß das Weiterwachsen von den schlauchartigen Gebilden aus erfolgte. Er glaubt, daß von diesen Hohlräumen neue derartige Bildungen ausgingen, die sich cystisch erweiterten. Er bezeichnet daher diese „blasige Mißbildung" auch als „cystisches foetales Bronchialadenom". Leber, Niere, Milz waren makroskopisch o. B. Die histologische Untersuchung dieser Organe fehlt. Die totgeborene Frucht wies ein ausgedehntes Oedem auf. Im Abdomen fanden sich 20 bis 30 ccm einer klaren, wässrigen Flüssigkeit. Der angeborene Hydrops wird von Stoerk als Folge der Zirkulationsbehinderung durch die Lungengeschwulst hingestellt. Die Mutter des Kindes wird als vollständig gesund angegeben.

Ein anderer Fall ist von Robert Meyer (2) veröffentlicht. Die rechte Lunge war ganz von einem mäßig weichen Tumor eingenommen, der etwa 7—8 cm lang, 5—6 cm breit und 5 cm dick war. Eine Lappung war durch eine leichte Einkerbung am Vorderrand unten angedeutet. Normales Lungengewebe war rechts überhaupt nicht mehr vorhanden. Von der Trachea ging ein membranöser, knorpelloser, blind endender Ast nach dem Tumor. Die großen Gefäße waren normal und die Arteria pulmonalis ließ sich mit verzweigten Aesten bis in den Tumor verfolgen. Herz,

Thymus, große Gefäße und Trachea waren so auf die linke Seite verlagert, daß die linke Lunge hinter dem Herzen versteckt war. Das Herz war klein, durch den Tumor verunstaltet, und zwar so, daß der rechte Ventrikel im oberen und seitlichen Teile von oben und seitlich zusammengedrückt erschien. Ebenso war der rechte schlaffe, membranöse Vorhof von der Seite her ganz flach gedrückt. Auch hier wiesen größere, drüsig weit verzweigte Hohlräume durch ihren histologischen Aufbau auf eine Entwicklung aus den Bronchien hin. Sie hatten eine besondere Eigenwand. An einzelnen Stellen waren in die Wandung Muskelzellbündel eingelagert. Nirgends war eine Andeutung von Knorpel. Das auskleidende Epithel war cylindrisch einschichtig, zuweilen zweireihig. Kleinere Hohlräume erinnerten dagegen mehr an Alveolen. Diese Hohlräume hatten keine besondere Eigenwand, sondern lagen in einem mäßig kernreichen Stroma. Das Epithel war hier niedrig, kubisch. Gegenüber den normalen Lungenalveolen waren diese kleinen Räume eng, unregelmäßig, schlauchartig. In der Nähe eines größeren „Bronchialastes" waren sie mehr wabig, weit und mit niedrigem, abgeflachten Epithel ausgekleidet. Die Gefäßverzweigungen waren reichlich. An den kleineren Gefäßen fehlte das Elastin. In großer Menge fand sich Glykogen und zwar in den Lichtungen, in den Epithelien und im Bindegewebe. Einzelne, mit Glykogen ausgefüllte Spalträume trugen teilweise kein Epithel, teilweise Endothel. R. Meyer bezeichnet die Geschwulst als „diffuse Fehlbildung der Lunge, sogenanntes Adenoma pulmonis". Er weist auf die diffusen Fehlbildungen anderer drüsiger Organe hin, wie z. B. die Cystenniere, und schlägt für diese Bildungen den Namen „diffuse Hamartome" vor. Das Charakteristische nach ihm ist eine quantitativ fehlerhafte Gewebsmischung und daneben ein Wachstumsexcess, im ganzen eine diffuse Hyperplasie. Die Nieren und die anderen Organe waren gesund. Die Milz zeigte eine Unterentwicklung des lymphatischen Gewebes, und die Leber wies eine starke Lymphozytenanhäufung auf. Die frische Totgeburt im 8. Monat hatte ein universelles Oedem in mäßigem Grade. In der Bauchhöhle fanden sich etwa 200 ccm Ascites. Auch hier war der Hydrops die Folge einer mechanischen Zirkulationsstörung. Die Mutter war während der Schwangerschaft ohne irgendwelchen pathologischen Befund.

Ein Fall, der dem unsrigen in mancher Beziehung weitgehend gleicht ist von Seyffert (3) beschrieben worden.

Die linke Lunge war fast gänzlich durch einen Tumor ersetzt, der von dem linken Oberlappen ausging und ungefähr die gesamte linke Pleurahöhle ausfüllte. Er verdrängte das Herz und das Mediastinum vollkommen nach rechts und schob das Zwerchfell weit nach unten über den Rippenbogen. Das histologische Untersuchungsergebnis war fast das gleiche wie in dem Fall von R. Meyer und wie in unserem Falle: größere Hohlräume, die die Bronchien entsprachen (flimmerndes Cylinderepithel, Muskelelemente in den Wandungen), daneben kleinere, ziemlich gleichmäßig rund gestaltete, Alveolen gleichende Räume. Diese trugen kubisches Epithel und wurden von Lahm (4), der den Fall demonstrierte, als Alveolen sekundärer Art aufgefaßt. Daß diese Alveolen Neubildungen seien, schließt Lahm aus dem Fehlen der sonst innigen Beziehungen dieser Alveolen zu dem Gefäßsystem. Der Tumor wird als kongenitales Adenom der kleinen Bronchien bezeichnet. Das Kind kam als Totgeburt im 8. Monat zur Welt. Es wies einen hochgradigen Hydrops auf. Die Frucht wog 5340 gr. In der Bauchhöhle waren 550 bis 600 ccm klare gelbliche Flüssigkeit. Außerdem bestand Placentaroedem, geringe Leberschwellung und Vergrößerung der mesenterialen Lymphknoten.

Mikroskopisch fanden sich Blutbildungsherde in der Leber. In der Milz waren deutliche Lymphfollikel und vereinzelte eosinophile Leukozyten. Allerdings betont der Verfasser in der Zusammenfassung, daß auch in der Milz und in den mesenterialen Drüsen Blutkörperchenbildung gefunden worden sei.

Wermbter (5) veröffentlicht ebenfalls einen Fall von einem rechtsseitigem Lugentumor, der die ganze Lunge einnahm (7,6:5,5:4 cm). Das Herz war weit nach links verlagert. Die linke Lunge war klein (4,8:1,6:1,3 cm) und lag der hinteren Brustwand an, zum Teil vom Herzen überdeckt. An den Gefäßen und Bronchien waren keine Besonderheiten. Der Tumor bestand aus zwei Lappen. Die Furche verlief in der Richtung der normalen Trennungslinie von Ober- und Unterlappen. Ein Mittellappen fehlte. Die Geschwulst bestand aus Hohlräumen verschiedenster Form. Die Auskleidung bildete niedriges, kubisches Epithel. Die Bronchialäste waren in ihrer Größe wechselnd und mit hohem, einschichtigem Cylinderepithel ausgekleidet. Das Zwischengewebe trat gegenüber den Hohlräumen an Masse zurück. Stellenweise lagen diese, nur durch dünne Binde-

gewebsstränge getrennt, dicht nebeneinander. Das Bindegewebe war mäßig zellreich, durchzogen von zahlreichen Kapillaren und größeren Gefäßen. Zeichen einer Entzündung fehlten. Die größeren Hohlräume waren von einer Lage feinster elastischer Fasern umsponnen. In der Wandung der größeren Gefäße waren ebenfalls elastische Bestandteile. Das übrige Zwischengewebe war frei davon. In dem niedrigen Epithel der Alveolen lagen massenhaft Glykogenkörner. Außerdem war noch Glykogen in dem Epithel der Bronchien, vor allem der größeren Aeste. Bei Vergleichsuntersuchungen von foetalen Lungen fand Wermbter, daß das Glykogen mit dem zunehmenden Alter der Frucht schwindet. Einen Tumor im engeren Sinne nimmt er nicht an, wenn die mikroskopische Beschreibung nach seinen Worten auch auffallend dem Befunde von Seyffert gleicht. Er reiht vielmehr den Fall unter die Gruppe der diffusen Fehlbildungen mit ausgesprochener Wachstumsneigung. Den starken Glykogengehalt deutet er dahin, daß die Zellen noch nicht ausgereift und der Wachstumsvorgang noch nicht abgeschlossen sei. Die Frucht wies gleichfalls einen Hydrops universalis vornehmlich am Kopf und Rumpf auf. In der Bauchhöhle waren 240 ccm einer klaren, rötlich gefärbten Flüssigkeit. In der Leber fanden sich Blutbildungsherde. Sonst war kein pathologischer Befund in den übrigen Organen nachzuweisen. Ueber die Eltern fehlen anamnestische Angaben.

Einen nicht ganz einschlägigen Fall teilt Sternberg (6) mit. Beide Lungen zeigten eine mächtige Hyperpalsie. Das Herz war klein und verlagert. Die rechte Herzkante war nach vorn gewendet und die linke war nach hinten gerichtet. Im Septum membranaceum war ein Defekt. Mikroskopisch zeigte das Bild der Lunge reichlich, ziemlich weite Alveolen mit regelmäßig angeordnetem, einreihigem, kubischem Epithel. Die Querschnitte der Bronchialäste waren weit und mit regelmäßigem hohem Cylinderepithel ausgekleidet. Die Zwischenräume zwischen zwei benachbarten Alveolen waren auffallend breit und von einem feinfasrigen Bindegewebe ausgefüllt, in welchem reichlich Spindel- und Rundzellen lagen. Sternberg sagt, daß man im Vergleich zu den eigentlichen Lungenadenomen, die gewöhnlich nur einen Lappen befielen, hier von diffusen adenomatösen Veränderungen sprechen müßte. Doch hält er für seinen Fall den Namen „Hyperplasie“ für richtiger. Diese Lungenveränderungen fanden sich bei einer Totgeburt

im 7. Monat mit universellem Hydrops. Leber und Milz waren klein. Sonstige nähere Angaben, besonders über die Histologie der übrigen Organe fehlen.

Wir sehen aus den Beschreibungen dieser Fälle, daß recht oft darauf hingewiesen wird, daß die Lungengeschwulst nicht rein den Charakter einer Neubildung aufweist, sondern vielfach Züge einer Entwicklungsstörung an sich trägt. Auch bei der Betrachtung unseres Präparates drängt sich der Gedanke auf, daß es sich in einem gewissen Sinne um eine Entwicklungshemmung handeln könne. Wie aus der Entwicklungsgeschichte bekannt ist, sproßt die Lunge aus dem Bronchialbaum heraus, indem sich der Hauptbronchus in die Bronchien verschiedenster Ordnung teilt, aus denen dann wieder die Alveolen hervorgehen. Betrachtet man nun unser mikroskopisches Bild, so sieht man in der Hauptsache die an Bronchien erinnernden Lumina. Die alveolären Hohlräume treten dagegen zurück. Man gewinnt also den Eindruck, als ob es im Zeitpunkt der Aussprossung der Alveolen zu einem gewissen Stillstand in der Entwicklung gekommen wäre. Weiter könnte es dann zu einer Hyperplasie gekommen sein. Daß sich dieser Tumor jedenfalls schon sehr frühzeitig entwickelt hat, dafür sprechen verschiedene Tatsachen. Man sieht zunächst keine Knorpelanlage. Das Knorpelgewebe tritt nach Stoerk erst im 3. bis 4. Monat auf. Flimmerepithel entwickelt sich im 4. Lunarmonat (Kölliker (7). Die Tunika muskularis bildet um die großen Hohlräume noch keinen geschlossenen Ring, sondern es sind nur Einlagerungen von Muskelgewebe in den Wandungen vorhanden. Dieses Bild entspricht dem 3. bis 4. Monat (Stoerk). Ebenso finden sich in diesem Zeitpunkt elastische Fasern um die größeren Bronchien. Wir dürfen demnach die Entwicklung dieser Lungengeschwulst ungefähr in die Zeit des 3. Monats verlegen. Doch weisen die makroskopische Ausdehnung und Konsistenz, die es kaum gestatten, eine einfache Ektasie oder Hyperplasie anzunehmen, nicht auf eine Fehlbildung sondern auf einen Tumor hin. Das mikroskopische Bild entspricht ebenfalls in allem einen Adenom. Vielleicht sind diese Beobachtungen Grenzfälle zwischen foetaler Mißbildung bezw. Entwicklungshemmung und Neoplasma. Sie sind vielleicht geeignet, gewisse Anschauungen über die Genese der Geschwülste zu stützen. R. Meyer schlägt in seinem Fall, wie bereits erwähnt, den Namen „diffuses

Hamartom" vor, ein Name, der für den Befund wohl recht charakteristisch ist.

Das Interessante in unserem Falle wie auch in den bisher angeführten Fällen ist die Begleiterscheinung des Hydrops foetus universalis und die anderen histologischen Befunde. Wie in allen Fällen der Literatur, so erklärt sich auch in unserem Falle der Hydrops foetus universalis leicht durch eine mechanische Zirkulationsbehinderung infolge des Lungentumors. Durch die Geschwulst wurde die Vena cava inferior komprimiert und abgeknickt und ebenso der rechte Vorhof. Die nächste Folge war eine starke Abdrosselung der Blutzufuhr zum rechten Herzen und dadurch Stauung und Drucksteigerung in den großen Venen.

Bemerkenswert und wichtiger sind noch die histologischen Befunde, vor allem die Blutbildungsherde. Damit tritt der Fall in Beziehung zu dem Schridde'schen Symptomenkomplex. Schridde (8) stellt für sein Krankheitsbild makroskopisch folgende Merkmale auf: Hochgradiges Fruchtoedem mit Placenta- und Nabelschnuroedem, Höhlenhydrops, Leberschwellung, und vor allem Milzschwellung, Vergrößerung der mesenterialen Lymphknoten, Herzhypertrophie, kleine graurote Herdeinlagerungen in der Niere zwischen Mark- und Rindenzone. Die mikroskopischen Besonderheiten sind eine starke Anämie, Zurücktreten der Lymphozyten und reifen Leukozyten, reparatorische Blutbildung in Leber, Niere und Milz, die sich ausprägt durch Erytroblasten, Megaloblasten, Myeloblasten, Haemosiderose in Milz und Leber, Unterentwicklung des lymphatischen Gewebes in der Milz, körniges, schmutzig grün-gelbliches Pigment in den Epithelien der gewundenen Harnkanälchen, im Knochenmark ein starkes Vorwiegen der Myeloblasten gegenüber den Myelocyten.

Wir haben in unserem Falle von diesen Befunden ein Frucht- und Placentaroedem, mikroskopisch Blutbildungsherde in der Leber und angedeutet in der Milz, außerdem eine lymphatische Unterentwicklung in der Milz. Andererseits fehlen Herzhypertrophie, Milz-, Leber- und Mesenterialdrüsenvergrößerung, Pigmentablagerung in Leber und Niere, Blutbildungsherde in der Niere und ausgesprochen auch in der Milz. Inwieweit diese histologischen Ergebnisse im Zusammenhang mit den Befunden Schriddes stehen, läßt sich am besten beurteilen, wenn man die Anschauungen von Seyffert über die Schridde'sche Erkrankung

berücksichtigt, der sich in seinem ähnlichen Falle ausführlich dazu äußert. Seyffert rechnet nämlich seinen Fall zu dem Schridde'schen Krankheitsbild. Zwar fehlten die Blutbildungsherde vollständig in der Niere und ausgesprochen auch in der Milz. Ebenso fehlten die Pigmentablagerungen in der Niere. Trotzdem baut Seyffert auf Grund dieser Beobachtung eine mechanische Erklärung für die Erkrankung auf. In dem Druck des Tumors auf die Vena cava superior und inferior und auf das Herz selbst sieht Seyffert das Zirkulationshindernis, das zu dem Oedem führt. Diese Wassersucht macht er weiter verantwortlich für die histologischen Veränderungen, insbesondere für die Entstehung der Blutbildungsherde. Die Stauung soll eine Entwicklungshemmung in den Organen bedingen, und die mit der erschwerten Zirkulation verbundene mangelhaftere Sauerstoffversorgung soll gleichzeitig den Reiz für die reparatorische Blutbildung setzen. Bislang wurde angenommen, daß hypothetische Toxine der Schwangerschaftsniere, Lues usw. diesen Reiz abgäben. Seyffert geht einen Schritt weiter, indem er für alle Fälle die Aetiologie in einer mechanischen Kreislaufbehinderung sieht. Er nimmt an, daß die unklaren Noxen der früheren Autoren lediglich zu einer Kapillarendothelschädigung führen, und daß es dadurch zum foetalen Oedem komme. „Dieses Oedem würde eine Kreislauferschwerung, eine Stauung im Aortensystem veranlassen, welche auf dem Wege durch das offene Foramen ovale mit rückwirkender Kraft eine Stauung im Placenta- und Pfortaderkreislauf bewirke. Es entsteht dadurch ein Circulus vitiosus, in dem geringes Oedem zu vermehrter Stauung, diese zu stärkerer Transsudation usw. führt." Die Blutbildung in den extramedullären Organen wäre dann auch hier wieder eine Folgeerscheinung, bedingt durch den Reiz der schlechten Sauerstoffzufuhr. Seyffert zieht bei seinen Ausführungen die Ansichten von Mönch (10) in den Kreis seiner Betrachtungen. Mönch nimmt nämlich für einige Fälle der Schridde'schen Erkrankung eine ererbte kongenitale Minderwertigkeit des Kapillarsystems als ätiologischen Faktor an. Leicht lassen sich aus diesem Zustande die Oedeme erklären. Auch die Herzhypertrophie läßt sich durch den Widerstand, den die Zirkulation in den Kapillaren findet, leichter verständlich machen als durch irgendeine toxische Ursache. Weiter sieht Mönch die reparatorische Blutbildung als einen Ausgleich an, der infolge der schlechten kapillären

Zirkulation die zu geringe Blutmenge kompensiert. Seyffert nimmt allerdings die Kapillarschwäche nicht als ererbt an, sondern als eine durch die erwähnten Reize erworbene Schädigung. Daß wirklich eine solche Kapillarschädigung gelegentlich vorliegt, dafür zeugen die oft beobachteten Blutungen sowohl in Form von großen fleckenhaften Hautblutungen (Liegner (11), als auch in Form von Petechien (Nyhoff (12), oder Gehirnblutungen (Fleischmann und Wolff (13), oder subpericardialer oder subpleuraler Blutungen, wie in unserem Falle, wenn man die letzteren nicht als Asphyxieerscheinungen auffassen will. Das Fehlen der Blutbildungsherde in der Niere und das Vorhandensein des lymphatischen Gewebes in der Milz deutet Seyffert in seinem Falle dahin, daß der Hydrops sich akut entwickelte, und daß es eher zum Tode der Frucht kam, als sich der Schridde'sche Symptomenkomplex voll entwickeln konnte. Er spricht daher von einer „forme fruste". R. Meyer schließt sich den Gedankengängen von Seiffert an. Da in seinem Falle der Hydrops nur gering war, glaubt er darin die Erklärung zu haben für das Fehlen der Erythro- und Myelopoese in Leber, Niere und Milz. Er denkt an einen Parallelismus zwischen Oedemausbildung und histologischem Befunde, indem er glaubt, daß sich bei einem starken Hydrops auch ausgeprägte histologische Befunde im Sinne Schriddes finden würden. Den Ansatz zu dieser Entwicklung der Blutbildungsherde aber sieht er in einem Falle in der geringen Ausbildung des lymphatischen Gewebes der Milz und der starken Leukozytendurchsetzung der Leber. Einen Zusammenhang zwischen der Ausdehnung des Oedems und der Bildung von Blutbildungsherden würde allerdings unser Fall widerlegen, da sich verhältnismäßig ausgedehnte Blutbildungsherde bei einem geringen Hydrops finden. Im übrigen stützt unser Fall sehr gut die Anschauungen von Seyffert und R. Meyer. Die Blutbildungsherde in der Leber kann man in unserem Falle jedenfalls nicht als reine Persistenz früherer foetaler Zustände auffassen, da sie von einer Ausdehnung sind, wie sie normal im 8. Monat nicht mehr vorkommen (Schridde 14). Auch deckt sich das histologische Bild von der Milz im großen und ganzen mit dem Befund von Seyffert. Es muß aber doch berücksichtigt werden, daß bis heute noch keine ausgesprochene Schridde'sche Erkrankung auf rein mechanischer Basis beobachtet worden ist. Sollte das eines Tages der Fall sein, so könnte man

die bis jetzt vorliegenden Fälle als einzelne Stufen zu diesem Endstadium auffassen. Trotzdem ist es sehr wohl möglich, die bisher gefundenen histologischen Veränderungen auf das Oedem zu beziehen und im Sinne Seyfferts zu erklären; aber die Frage ist eben die, ob sich diese Veränderungen gegebenenfalls bis zu dem scharf umrissenen, typischen Krankheitsbild weiter entwickeln können und ob sie in dieser Form überhaupt damit etwas zu tun haben. Ebenso lehnt auch Wermbter einen Zusammenhang zum Hydrops universalis im Sinne Schriddes in seinem Fall ab, obwohl sich auch Blutbildungsherde in der Leber fanden. Doch gibt er keine weitere Erklärung für diese Ablehnung noch für den Leberbefund.

Der Vollständigkeit halber sei noch ein Fall von Nordmann (15) erwähnt. Es handelte sich um eine Frucht im 8. Monat mit ausgesprochenem Hydrops foetus universalis mit starkem Höhlenhydrops und hochgradigem Hydramnion. Dieser Befund war durch eine linksseitige Nebenlunge bedingt. Diese accesorische Lunge, welche größer als die beiden linken Lungenlappen war, verdrängte das Herz und das Mediastinum weit nach rechts. In der Leber waren Blutbildungsherde und viele Megakariozyten. Sonst überall normale Verhältnisse. Bei der Mutter waren keine Anzeichen einer Allgemeinerkrankung vorhanden. Auch hier wird der Zusammenhang mit der Schridde'schen Erkrankung ohne nähere Begründung abgelehnt.

Es sind seit den Veröffentlichungen Schriddes noch mehr Fälle von allgemeiner Wassersucht mit mechanischer Ursache mitgeteilt, die in diesem Zusammenhange erwähnt werden sollen. O. Fischer (16) veröffentlicht einen Fall von Hydrops universalis congenitus, der durch einen Nabelschnurbruch bei abnorm kurzer Nabelschnur bedingt war. Es kam rein mechanisch zur Stauung im venösen Kreislauf und dadurch zu einem hochgradigem Oedem. Es fanden sich keine Anhaltspunkte für die Schridde'sche Krankheit, insbesondere auch keine Veränderung des Blutes und der blutbereitenden Organe.

Teuffel (17) berichtet über einen eigenartigen Frucht- und Placentarhydrops. Hände und Füße waren vollständig frei von Oedemen, während der übrige Körper ein groteskes Aussehen zeigte. Der Hydrops entwickelte sich nach der Beschreibung des Falles offenbar innerhalb von zwei Tagen. Teuffel lehnt sich bei der Erklärung der eigenartigen

Lokalisation des Hydrops an Ballanthyne an, indem er annimmt, daß ein Ueberdruck in der Placenta bestehe, der durch die Wehentätigkeit noch verstärkt werde. Die Folge ist eine zentrifugale Lymphstauung von der Placenta durch die Nabelschnur auf die Frucht. Damit erklärt sich das Freibleiben der peripheren Körperteile. Mikroskopische Besonderheiten waren an der Frucht nicht nachzuweisen. Die Mutter litt an Icterus.

Da bei ausgeprägten Fällen der allgemeinen angeborenen Wassersucht für eine mechanische Erklärung noch keine genügende Unterlage vorhanden ist, so sei an der Hand der Literatur noch ein kurzer Blick auf die sonstigen Erklärungsversuche geworfen. Schon lange vor den Arbeiten Schriddes war die Ansicht ausgesprochen worden, daß eine Nephropathia der Mutter infolge Toxinwirkung ein wichtiges Moment in der Aetiologie darstelle. Schridde deutete auch bei der ersten Veröffentlichung auf die Möglichkeit des Zusammenhanges zwischen mütterlicher Nephritis und dem Hydrops foetalis hin. Bei der Demonstration eines späteren Falles schließt er aber die Schwangerschaftsniere als ätiologischen Faktor aus. Ebenso lehnt er die Lues ab.

W. Fischer (18), der zwei besonders mikroskopisch analoge Fälle publizierte, macht ebenfalls auf die Bedeutung der mütterlichen Nierenaffektion aufmerksam. In dem zweiten Falle ließen sich aber bei der Mutter derartige Veränderungen nicht nachweisen.

Schmidt und Mönch (10), denen drei typische Fälle zur Verfügung standen, machen auch die Schwangerschaftsniere für den Hydrops verantwortlich. Daneben gibt Mönch noch die Erklärung von der ererbten Minderwertigkeit des Kapillarsystems. Die mütterliche Nephritis soll durch Toxinwirkung eine primäre Anämie des kindsslichen Organismus bewirken und dann sekundär die reparatorische Blutbildung anregen.

Rautmann (19) dagegen vertritt die Ansicht, daß die extramedulläre Blutbildung eine primäre Erythroblastose sei.

Sitzenfrey (20) erklärt bei einem Zwillingspaar, das mit Hydrops universalis geboren wurde und große Aehnlichkeit mit dem Schridde'schen Vorbilde aufwies, die Erkrankung durch kongenitale Nephritis. Diese Nephritis

führt er wieder auf eine gleichzeitig bestehende mütterliche Nephritis zurück. Ebenso fand Lieven (21) bei Mutter und Kind eine akute Nephritis. Außer der Nierenververänderung fand sich in diesen Fällen aber sonst kein pathologischer Befund. Lahm (22) und W. Fischer sehen allerdings die Diagnose foetale akute Nephritis in den Fällen von Sitzenfrey und Lieven für nicht ganz eindeutig an und halten das mikroskopische Bild für postmortale Veränderungen.

Loth (23) veröffentlicht einen Fall, der sich eng an die Schridde'schen Mitteilungen anlehnt. Nephritis und Lues schließt er für diesen Fall als Ursache aus. Im übrigen läßt er die Frage nach der Aetiologie offen.

Jores (24) berichtet über einen charakteristischen Fall bei dem die Mutter Oedem und Eiweiß aufwies.

Lahm (22) macht eine Mitteilung über Hydrops foetus universalis, der die Schridde'schen Symptome zeigte, daneben aber noch eine Pneumonia alba, Osteochondritis luetica, Pemphigus und Spirochäten. Die Mutter hatte einen stark positiven Wassermann. Der Autor denkt daher an eine luetische Toxinwirkung.

Wienskowitz (25) berichtet über zwei den Schridde'schen gleichwertige Befunde. Als Aetiologie wird eine toxische Substanz angenommen, die im Stoffwechsel der Mutter ihre Ursache haben soll. Die Mütter wiesen in diesen Fällen eine hochgradige Anämie auf, sekundär bedingt in dem einen Fall infolge Tuberkulose, in dem anderen Fall wahrscheinlich auf Lues beruhend. In einem Fall kam die Mutter p. p. zur Sektion. Eine Nephritis konnte ausgeschlossen werden.

Diese Mitteilungen aus der Literatur mögen zeigen, daß die Schridde'schen Befunde recht oft bestätigt worden sind, daß aber über die Aetiologie noch weitgehende Meinungsverschiedenheiten herrschen. Auffällig ist das häufige Zusammentreffen von Hydrops foetus universalis und Nephropathie der Mutter. Eine daraus resultierende Toxinwirkung anzunehmen, ist nicht genügend begründet. Daneben finden sich noch weitere Hinweise auf Lues, Tuberkulose und toxische Einflüsse, die im Kinde selbst ihren Ursprung haben sollen.

In unserem Falle bedarf noch das Hydramnion der Erklärung. Es läßt sich auch ungezwungen durch die Kreislaufstörung infolge des Lungentumors erklären. Durch die

Zirkulationsbehinderung in der Vena cava inferior war auch eine Rückstauung des Nabelvenenblutes gegeben und somit eine Transsudation durch die Gefäßwand (Winkel 27). Hydramnion ist in den Fällen von allgemeiner Wassersucht recht häufig beobachtet worden. Brockhuizen (28) stellt in einer Arbeit etwa 60 Fälle von angeborener Wassersucht zusammen. Unter diesen Beobachtungen fand sich 19 mal neben dem Hydrops ein Hydramnion.

Zusammenfassend läßt sich also sagen:

Es handelt sich in unserem Falle um ein angeborenes Lungenadenom, das weitgehende Aehnlichkeit aufweist mit den in der Literatur beschriebenen Grenzfällen zwischen foetaler Mißbildung oder Entwicklungshemmung und Neoplasma. Der begleitende Hydrops und Hydramnion sind auf Zirkulationsveränderungen infolge des Lungentumors zurückzuführen. Die histologischen Veränderungen in der Leber und Milz sind wahrscheinlich Folgen des Oedems. Die vorhandenen Befunde genügen nicht, um den Fall als Schridde'sche Erkrankung zu bezeichnen. Bisher ist es noch nicht erwiesen, daß allein durch mechanische Zirkulationsstörungen der gesamte Schridde'sche Symptomenkomplex hervorgerufen werden kann.

Am Schluß meiner Arbeit ist es mir ein aufrichtiges Bedürfnis, Herrn Professor Dr. Esch für die Ueberlassung der Arbeit und die Uebernahme des Referates und Herrn Dr. Adler für die Durchsicht der ersten Korrekturen meinen ergebensten Dank auszusprechen.

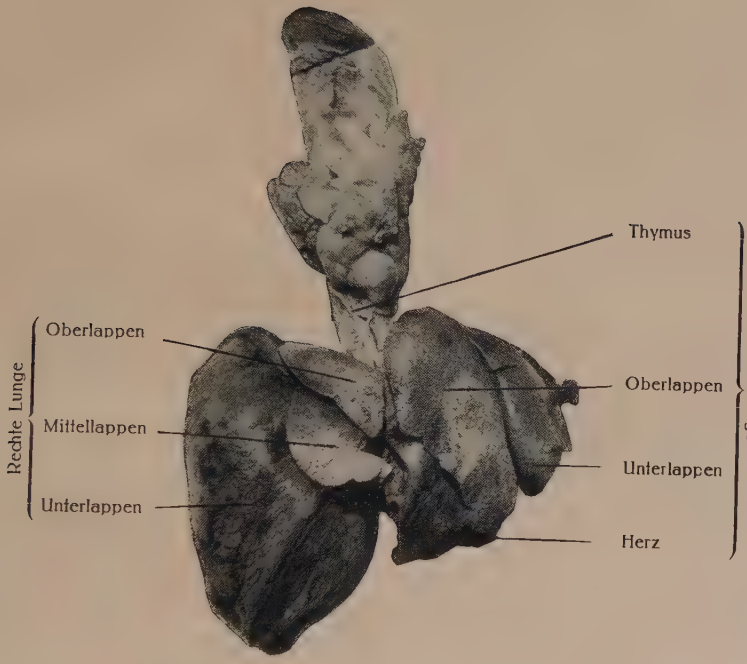
Thymus
Rechte Lunge
Oberlappen
Mittellappen
Unterlappen
Linke Lunge
Oberlappen
Unterlappen
Herz

Literatur.

1. Stoerk, Wiener klin. Wochenschr. 1897, Nr. 2, Seite 25.
2. R. Meyer, Zeitschr. f. Geb. u. Gyn. 1924, Band 87, Seite 658.
3. Seyffert, Arch. f. Gyn. 1920, Band 112, Seite 413.
4. Lahm, Zentralbl. f. Gyn. 1919, Band 43, Seite 424.
5. Wermbter, Virch. Arch. 1925, Band 255, Seite 26.
6. Sternberg, Verhdlg. d. deutsch. pathol. Ges. 1923, Band 19, Seite 322.
7. Kölliker, zit. nach Stoerk, Wiener klin. Woch. 1897, Nr. 2, Seite 25.
8. Schridde, Münch. Med. Woch. 1910, Nr. 8, Seite 397.
9. Schridde, Deutsch. Med. Woch. 1911, Nr. 9, Seite 432.
10. Schmidt und Mönch, Monatsschr. f. Geb. u. Gyn. 1918, Band 47, Seite 368.
11. Liegner, Monatsschr. f. Geb. u. Gyn. 1919, Band 50, S. 350.
12. Nyhoff, Zentralbl. f. Gyn. 1911, Nr. 22, Seite 808.
13. Fleischmann und Wolff, Arch. f. Kinderheilkunde, Band 62, Seite 75.
14. Schridde, Verhdlg. d. deutsch. pathol. Ges. 1905, Nr. 9, Seite 220.
15. Nordmann, Zentralbl. f. Gyn. 1926, Band 50, Seite 2945.
16. O. Fischer, Zentralbl. f. Geb. u. Gyn. 1911, Band 69, Seite 758.
17. Teuffel, Zentralbl. f. Gyn. 1911, Nr. 10, Seite 406.
18. W. Fischer, Berl. klin. Wochenschr. 1912, Nr. 51, Seite 2403
19. Rautmann, Zieglers Beiträge 1912, Band 54, Seite 332.
20. Sitzenfrey, Zentralbl. f. Gyn. 1911, Nr. 43, Seite 1381.
21. Lieven, Zentralbl. f. Gyn. 1911, Nr. 1, Seite 804.
22. Lahm, Arch. f. Gyn. 1914, Band 102, Seite 284.
23. Loth, Deutsch. Med. Woch. 1912, Nr. 34, Seite 1642.
24. Jores, Münchn. Med. Woch. 1916, Nr. 38, Seite 1363.
25. Wienskowitz, Berl. klin. Woch. 1914, Nr. 42, Seite 1725.
26. Wienskowitz, Berl. klin. Woch. 1914, Nr. 43, Seite 1743.
27. von Winkel, Handbuch der Geburtshilfe, Wiesbaden, Verlag von Bergmann, 1904, Band II, 2, Seite 1036.
28. Brockhuizen, zit. nach Nyhoff, Zentralbl. f. Gyn. 1911, Nr. 22, Seite 808.

Lebenslauf

Ich bin am 2. 7. 1901 in Büren in Westf. als Sohn des Landwirts Wilhelm Rüther geboren. Von Ostern 1907 bis Ostern 1912 besuchte ich die Volksschule in Barkhausen, Kreis Büren. 1912 ging ich auf die Rektoratschule in Büren die ich bis Ostern 1917 besuchte. Nach bestandener Uebergangsprüfung wurde ich in die Untersekunda des Gymnasiums zu Brilon aufgenommen. Ostern 1921 bestand ich dort das Abiturientenexamen. Darauf widmete ich mich dem medizinischen Studium auf der Universität zu Münster in Westf. Dort bestand ich am 3. 11. 1923 das Physicum. Während der klinischen Semester studierte ich in Göttingen, Berlin und Münster in Westf. In Münster bestand ich am 22. 5. 1926 das medizinische Staatsexamen. Anschließend daran war ich vom 1. Juni 1926 bis 1. Juni 1927 als Medizinalpraktikant an der Raphaels-Klinik zu Münster (Westf.), im Städtischen Clemens-Hospital zu Münster (Westf.) und in dem Städtischen Krankenhaus zu Hamm (Westf.) tätig. Am 1. Juni 1927 erhielt ich meine Approbation.